

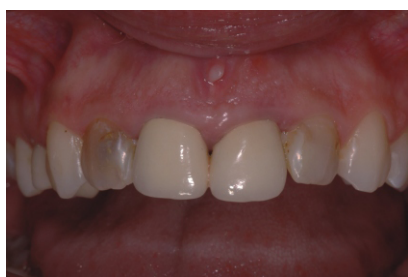Przypadek kliniczny udostępniony przez dr Xaviere Vela, Barcelona, Hiszpania

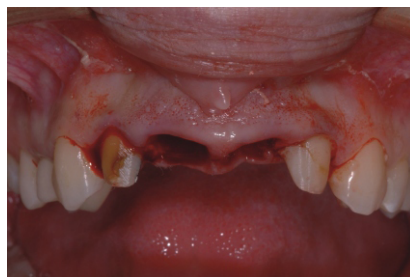

**Przypadek kliniczny OsseoGuard™:
Odbudowa ubytku kostnego i zębodołu poekstrakcyjnego przed wprowadzeniem implantu**

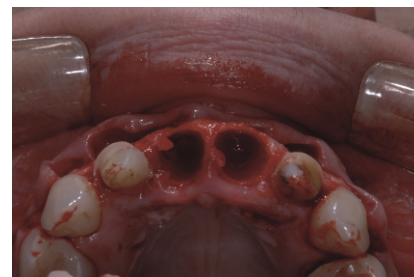
28 letnia pacjentka utraciła frontowe siekacze na podłożu endodontycznym. Młody wiek pacjentki i wysokie oczekiwania estetyczne zdeterminowały leczenie wieloetapowe, regeneracja a po czterech miesiącach implantacja.



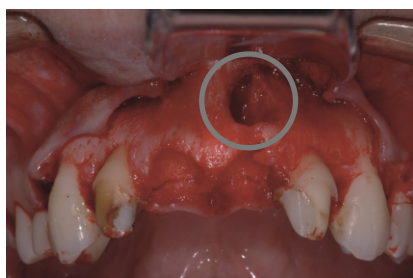
1. Utrata frontowych siekaczy i mostu na podłożu endodontycznym.



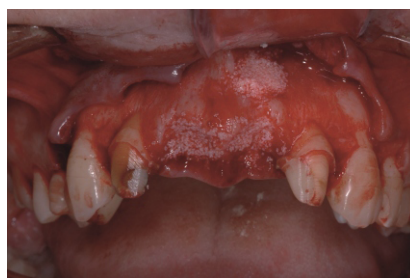2. Usunięto most i przeprowadzono ostrożnie ekstrakcję frontowych siekaczy.



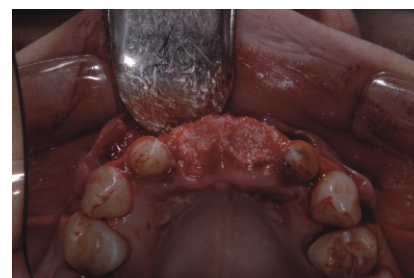
3. Sytuacja po odsłonięciu płata. Zachowana kość od strony policzkowej.



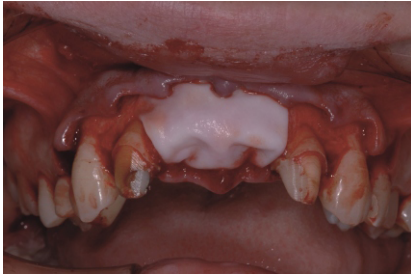
4. Ubytek kości od strony policzkowej, który w przypadku natychmiastowej implantacji może doprowadzić do fenestracji.



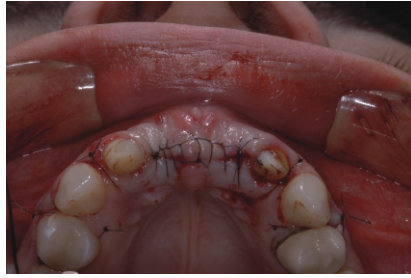5. Odbudowa ubytku kostnego przy wykorzystaniu materiału kośćozastępczego.



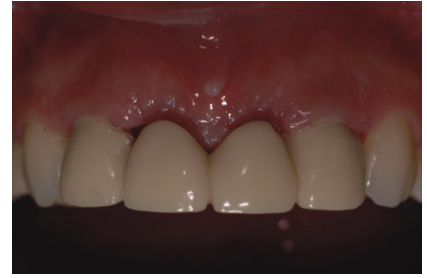6. Wypełnienie kieszonek poekstrakcyjnych tym samym materiałem kośćozastępczym.



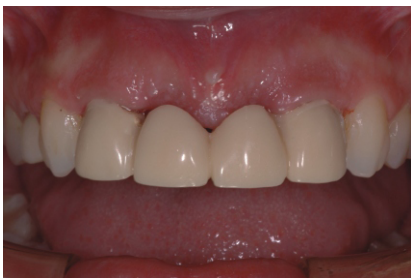7. Umieszczenie uprzednio nawilżonej membrany. Nie ma potrzeby pinowania, czy przyszywania membrany.



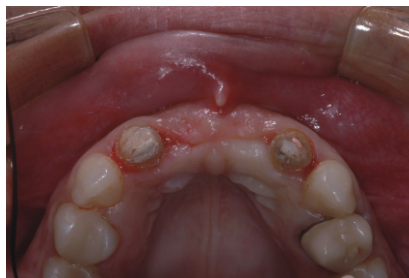8. Zastosowano szef materacowy w celu utrzymania membrany we właściwym miejscu i zredukowania naprężenia tkanek miękkich.



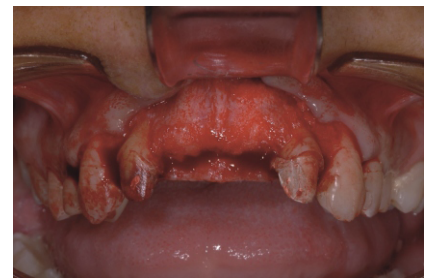9. Natychmiastowa odbudowa tymczasowa.



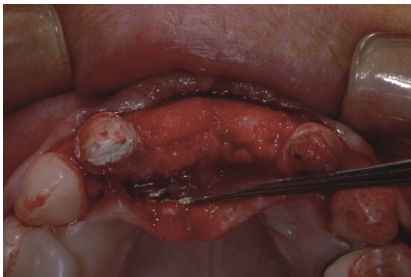10. Po 4 miesiącach gojenia.



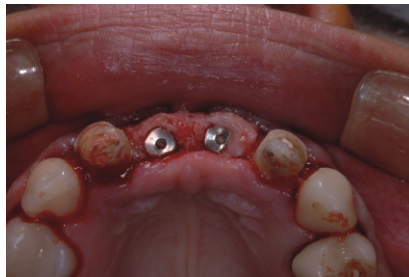11. Szerokość wyrostka po 4 miesiącach.



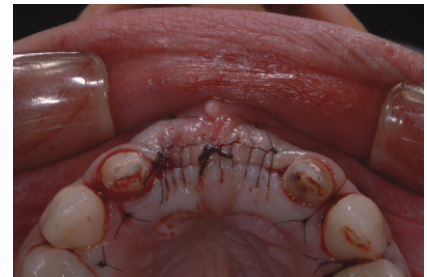12. Ponowne odwarstwienie płata po 4 miesiącach. Usunięto pozostałości membrany.



13. Odbudowany wyrostek i odpowiednia jego szerokość do wprowadzenia implantów.



14. Dwa implanty NanoTite™ Prevail®, 4/5/4 umieszczone w idealnej pozycji.



15. Zaszyte implanty szefem materacowym bez naprężania tkanek miękkich.



Wyłączny przedstawiciel BIOMET 3i w Europie Środkowej: Dental Depot Wasio
Siedziba główna:
al. Lipowa 32, 53-124 Wrocław
tel.: +48 71 335 70 71, fax: +48 71 335 70 90
www.dental-depot.com, biura@dental-depot.com

Oddział Warszawa:
ul. Konstancińska 2/78, 02-942 Warszawa
tel.: +48 22 646 24 73, fax: +48 22 646 30 13
www.dental-depot.com, biurowarszawa@dental-depot.com

BIOMET 3i™

facebook 
Dental Depot Wasio